

Liste des participants

Pr. A. BAKHATAR (CHU Casablanca)
Dr. F. BARLESI (CHU Marseille)

Pr. B. SOULHEIL (CHU Casablanca)
Pr. A. TAYTARD (CHU Bordeaux)

Dr. J.L. TOUBOUL (CH Chalon-sur-Saône)
Dr. J.M. VERNEJOUX (CHU Bordeaux)

Identification patient

TIS. J.L., 58 ans, sexe masculin.

Motif de la réunion

Avis diagnostique.

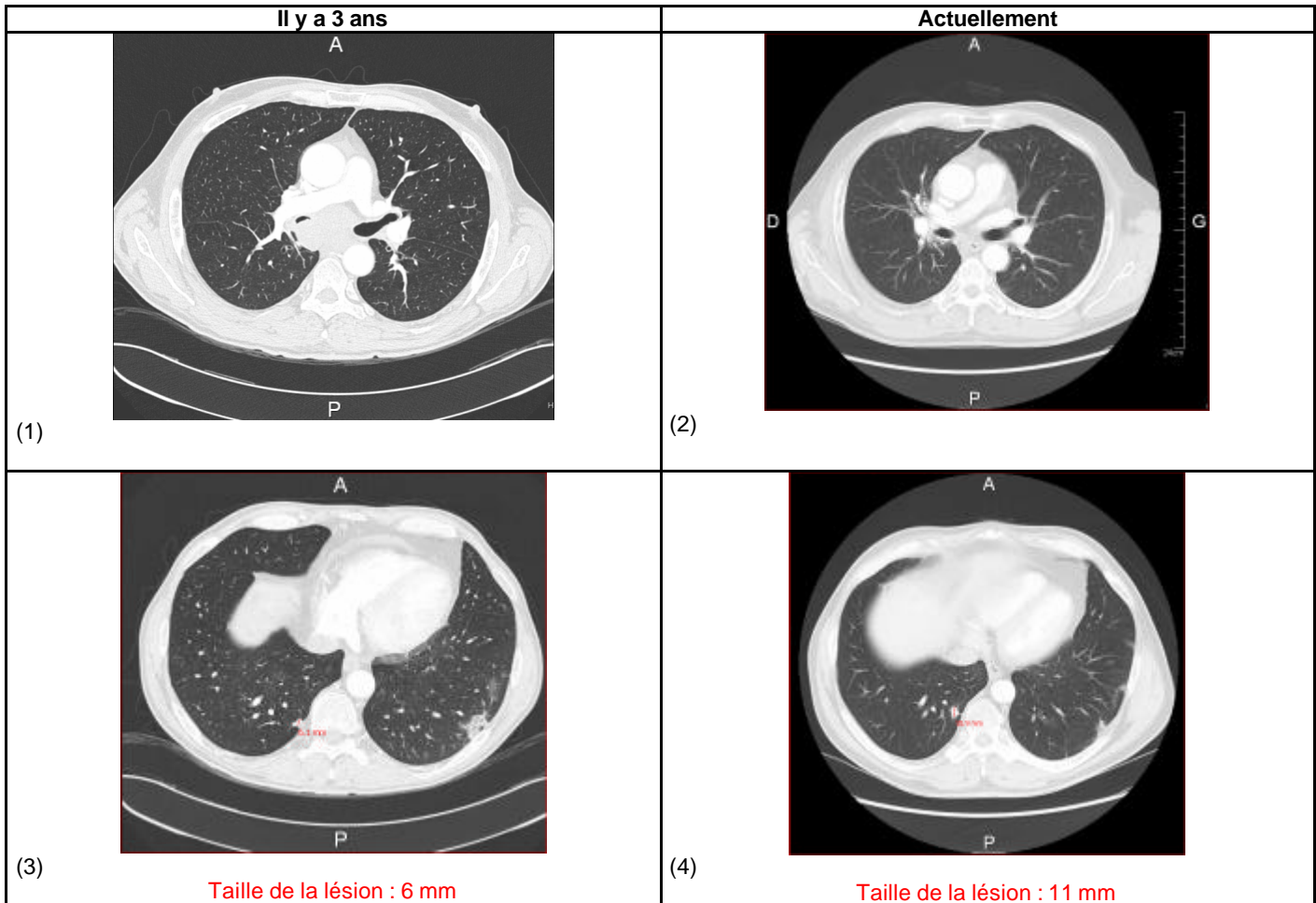
Clinique générale

- OMS (score d'autonomie) : 0/4.
- Poids : 72 kg (stable) ; taille : 1,70 m.
- Circonstances de découverte : dépistage individuel.

- Statut thérapeutique : déjà traité il y a 3 ans : adénocarcinome T3pN2M0
- Traitement déjà réalisé : chimio-radiothérapie thoracique concomitante.
- Rechute : non.

Tumeur

- Siège de la tumeur : poumon



- Spirométrie et gazométrie normales.

Question posée : stratégie diagnostique et proposition thérapeutique ?

Réponse - RCP Originelle

- stratégie diagnostique : progression du nodule confirmée ; fibroscopie bronchique et TEP.
- proposition thérapeutique : si nodule isolé, ablation par radiofréquence ou radiothérapie stéréotaxique car lobectomie à risque de complications compte-tenu de la radio-chimiothérapie antérieure..

Réponse - Web'RCP : synthèse

- stratégie diagnostique : endoscopie bronchique (récidive locale ?) + TEP (récidive locale et progression à distance ?)
- proposition thérapeutique : si nodule isolé, chirurgie par résection atypique ou lobectomie (non contre-indiquées par la chimio-radiothérapie antérieure) + curage ganglionnaire.

Mots clés : cancer, bronchique, non, petites, cellules, CNPC, chirurgie, chimiothérapie, radiothérapie, chimio-radiothérapie.