

Liste des participants

Pr. A. BAKHATAR (CHU Casablanca)
Dr. F. BARLESI (CHU Marseille)

Pr. B. SOULHEIL (CHU Casablanca)
Pr. A. TAYTARD (CHU Bordeaux)
Dr. JL. TOUBOUL (CH Chalon-sur-Soane)

Dr. JM. VERNEJOUX (CHU Bordeaux)

Identification patient

FAU. B., 64 ans, sexe masculin.

Motif de la réunion

Avis thérapeutique.

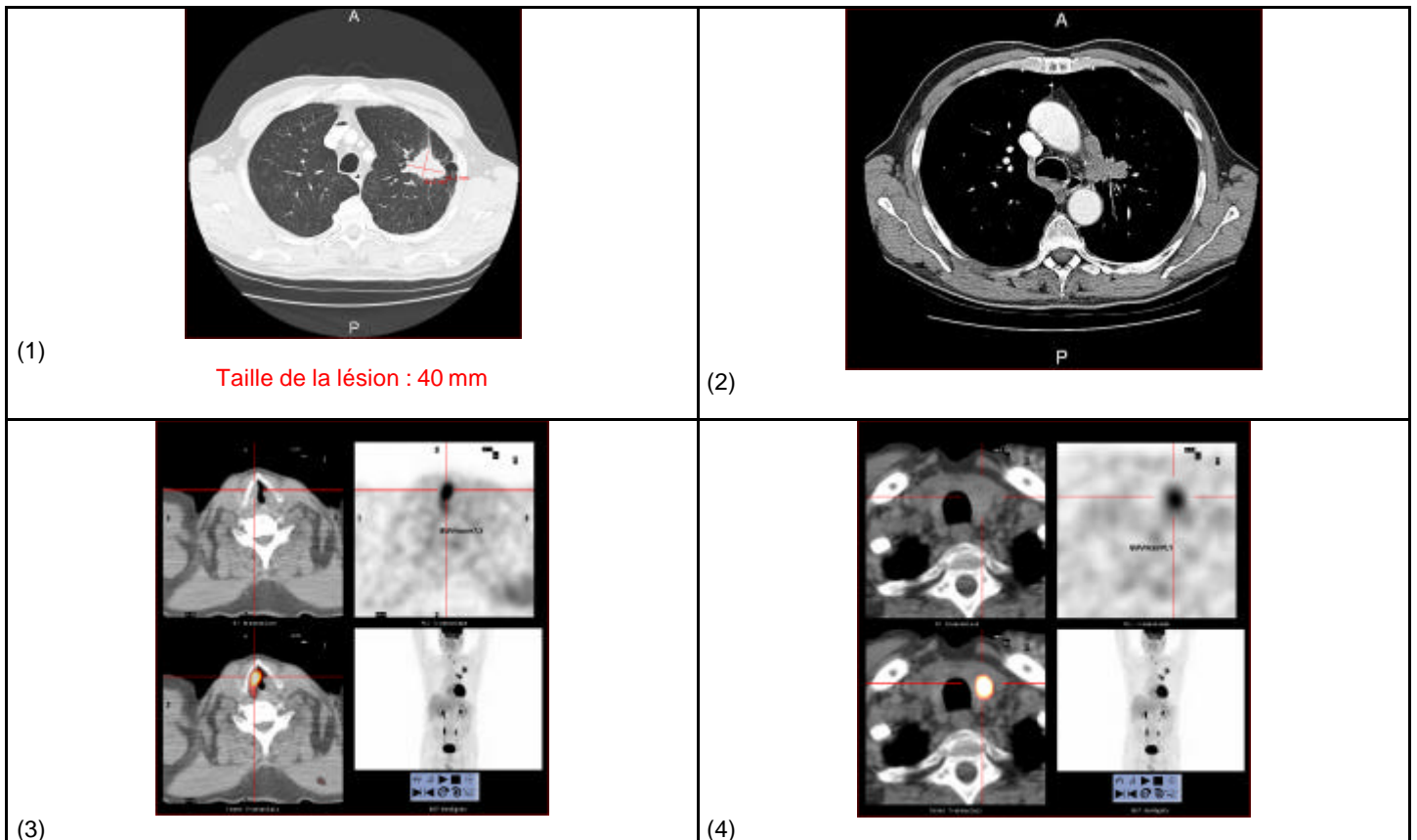
Clinique générale

- OMS (score d'autonomie) : 0/4 – Activité extérieure normale sans restriction
- Poids : 76 kg (- 3 Kg en 6 mois) ; taille : 1,80 m.
- Circonstances de découverte : manifestations cliniques (dysphonie).

- Statut thérapeutique : non traité antérieurement.
- Traitement déjà réalisé : aucun.
- Rechute : non.

Tumeur

- Siège de la tumeur : poumon



- Classification cTNM : cT : 2 ; cN : 2 ; cM : 0
- Type histologique : cancer peu différencié TTF1 positif.
- Spirométrie et gazométrie normales.
- TEP : hypermétabolisme de la corde vocale droite (SUV = 7,3), de la thyroïde (SUV = 6,1), de la masse du LSG (SUV = 11,2), d'un ganglion 4G (SUV = 11) et d'un ganglion 5 (SUV = 6) ; pas d'hypermétabolisme à distance.

Question posée : proposition de stratégie thérapeutique ?

Réponse - RCP Originelle

- cyto-ponction thyroïdienne, avis ORL,
- lobectomie techniquement possible (reconstruction de l'artère pulmonaire gauche).

Réponse - Web'RCP : synthèse

- vérification des hypermétabolismes distants (cyto-ponction thyroïdienne, avis ORL),
- chimiothérapie néo-adjuvante car hypermétabolisme des ganglions médiastinaux et risque élevé de pneumonectomie du fait de la proximité hilare et réévaluation (TDM et TEP) avant décision.

Mots clés : cancer, bronchique, non, petites, cellules, CNPC, chirurgie, chimiothérapie, néo-adjuvant, radiothérapie, TEP.