

Coordinateur

Dr. JM. VERNEJOUX (CHU Bordeaux)

Participants

Pr. A. TAYTARD (CHU Bordeaux)

Dr. F. BARLESI (CHU Marseille)

Dr. C. CLARY (CHU Nice)

Identification patient

GON. M., 47 ans, sexe Féminin.

Clinique générale

- OMS (score d'autonomie) : 0/4.
- Poids : 62 kg (stable) ; taille : 1,51 m.
- Circonstances de découverte : manifestations cliniques.

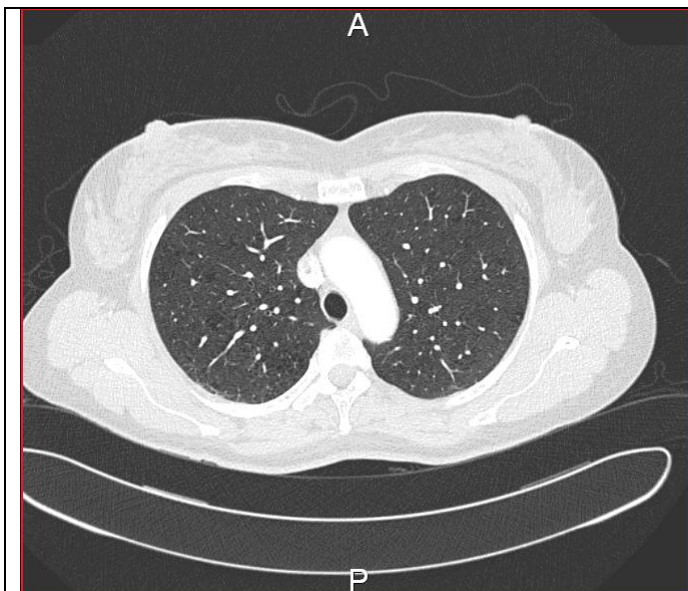
Motif de la réunion

Avis thérapeutique.

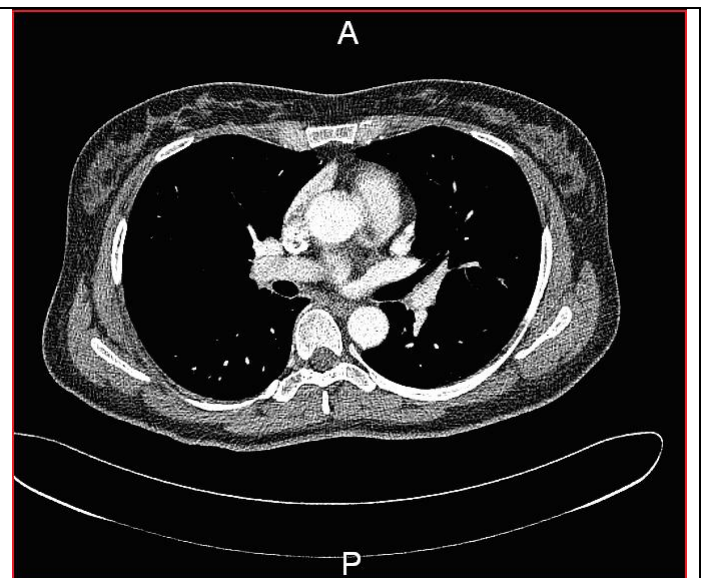
- Statut thérapeutique : en cours de traitement initial.
- Traitement déjà réalisé : exérèse métastase cérébrale unique (adénocarcinome) puis radiothérapie du lit opératoire.
- Rechute : non.
- Tabac : fumeur actif.

Tumeur

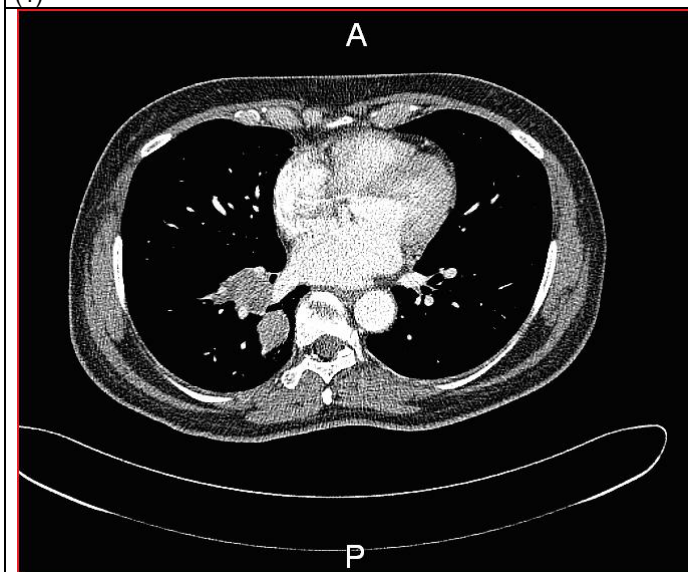
- Siège de la tumeur : poumon



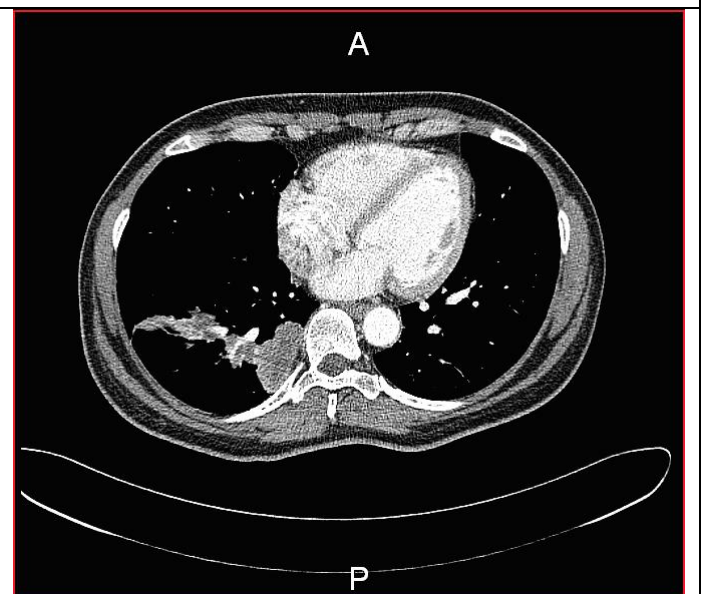
(1)



(2)



(3)



(4)

- Fibroscopie bronchique : obstruction pyramide basale droite.
- Anatomopathologie : adénocarcinome TTF1 positif.
- EFR : normale.
- TNM : cT2N1pM1 (encéphale).

Question posée : proposition thérapeutique ?

Réponse - RCP Originelle

- Proposition thérapeutique :
- projet curatif : TEP puis exérèse chirurgicale thoracique.

Réponse - Web'RCP : synthèse

- Proposition thérapeutique :
- projet curatif : recherche de N2 systématique (TEP et/ou médiastinoscopie) puis exérèse chirurgicale thoracique.

Pas d'arguments scientifiques pour proposer une chimiothérapie néo-adjuvante pré-opératoire thoracique.

Mots clés : cancer, bronchique, non, petites, cellules, CNPC, chimiothérapie, encéphale, chirurgie, métastase.

Identification patient

GON. M., 47 ans, sexe Féminin.

Clinique générale

- OMS (score d'autonomie) : 0/4.
- Poids : 62 kg (stable) ; taille : 1,51 m.
- Circonstances de découverte : manifestations cliniques.

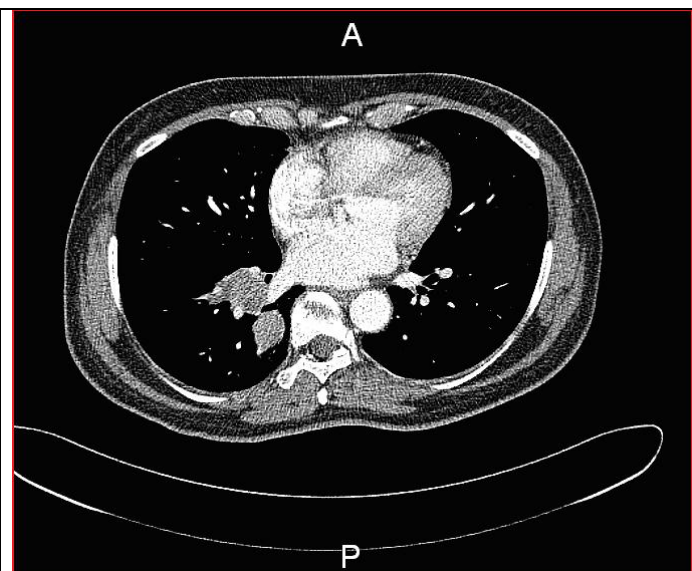
Motif de la réunion

Avis thérapeutique.

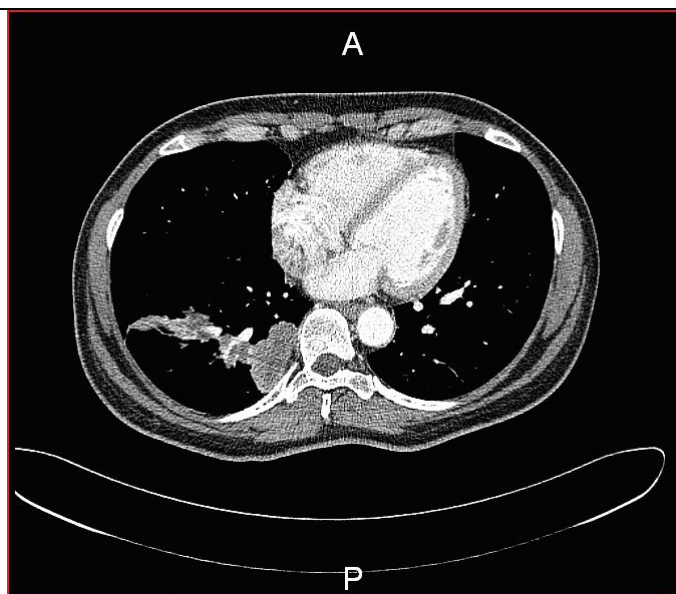
- Statut thérapeutique : en cours de traitement initial.
- Traitement déjà réalisé : exérèse métastase cérébrale unique (adénocarcinome) puis radiothérapie du lit opératoire.
- Rechute : non.
- Tabac : fumeur actif.

Tumeur

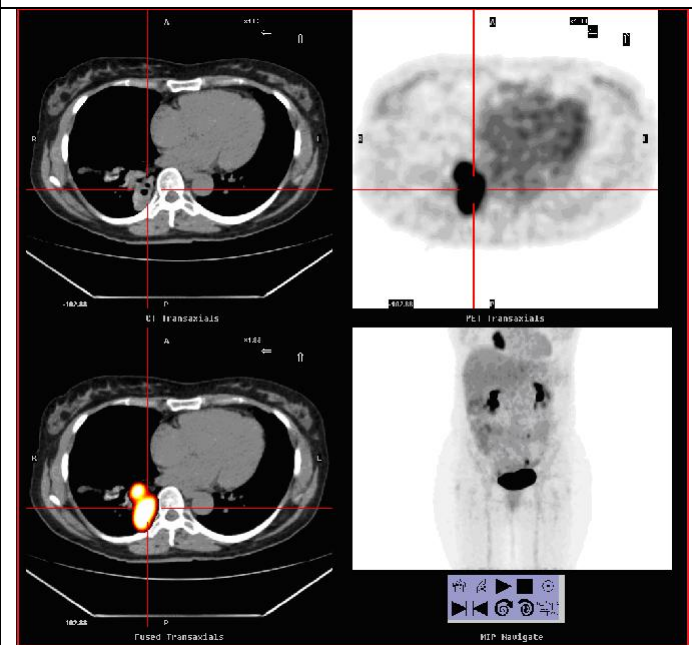
- Siège de la tumeur : poumon



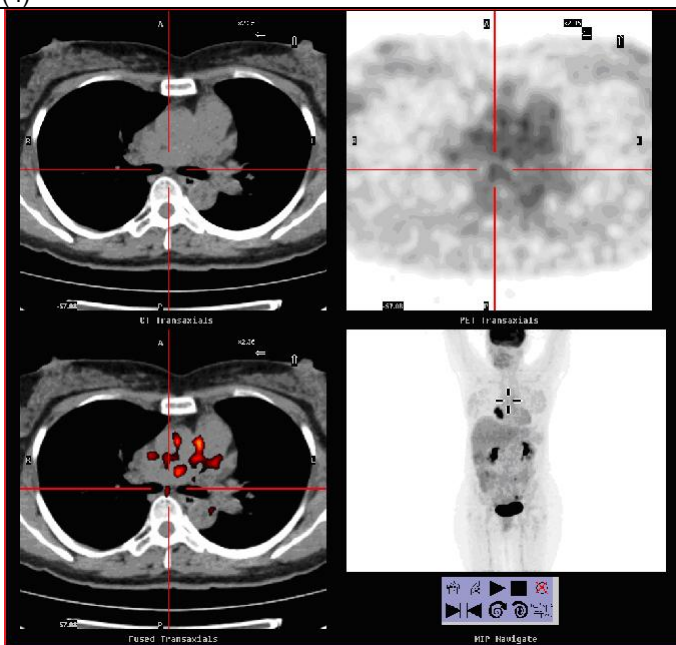
(3)



(4)



(5)



(6)

- Fibroscopie bronchique : obstruction pyramide basale droite.
- Anatomopathologie : adénocarcinome TTF1 positif.
- EFR : normale.
- TEP : pas de localisation à distance.
- TNM : cT2N1pM1 (encéphale).
- Chirurgie thoracique : bilobectomie ; pT2N1R0.

Question posée : proposition thérapeutique ?

Réponse - RCP Originelle

➤ Proposition thérapeutique : surveillance.

Réponse - Web'RCP : synthèse

➤ Proposition thérapeutique :

- Chimiothérapie adjuvante (Marseille)

Vs. Surveillance (Nice & Bordeaux)

Mots clés : cancer, bronchique, non, petites, cellules, CNPC, chimiothérapie, encéphale, chirurgie, métastase.