

## Coordinateur

Dr. JM. Vernejoux (CHU Bordeaux)

## Participants

Pr. H. Afif (CHU Casablanca)  
Pr. A. Bakhatar (CHU Casablanca)  
Pr. A. Taytard (CHU Bordeaux)

Dr. S. Boubia (CHU Casablanca)  
Dr. M. Nassaf (CHU Casablanca)  
Dr. JL. Touboul (CH Chalon sur Saône)

## Identification patient

TAP. A., 63 ans, sexe masculin.

## Motif de la réunion

Avis thérapeutique.

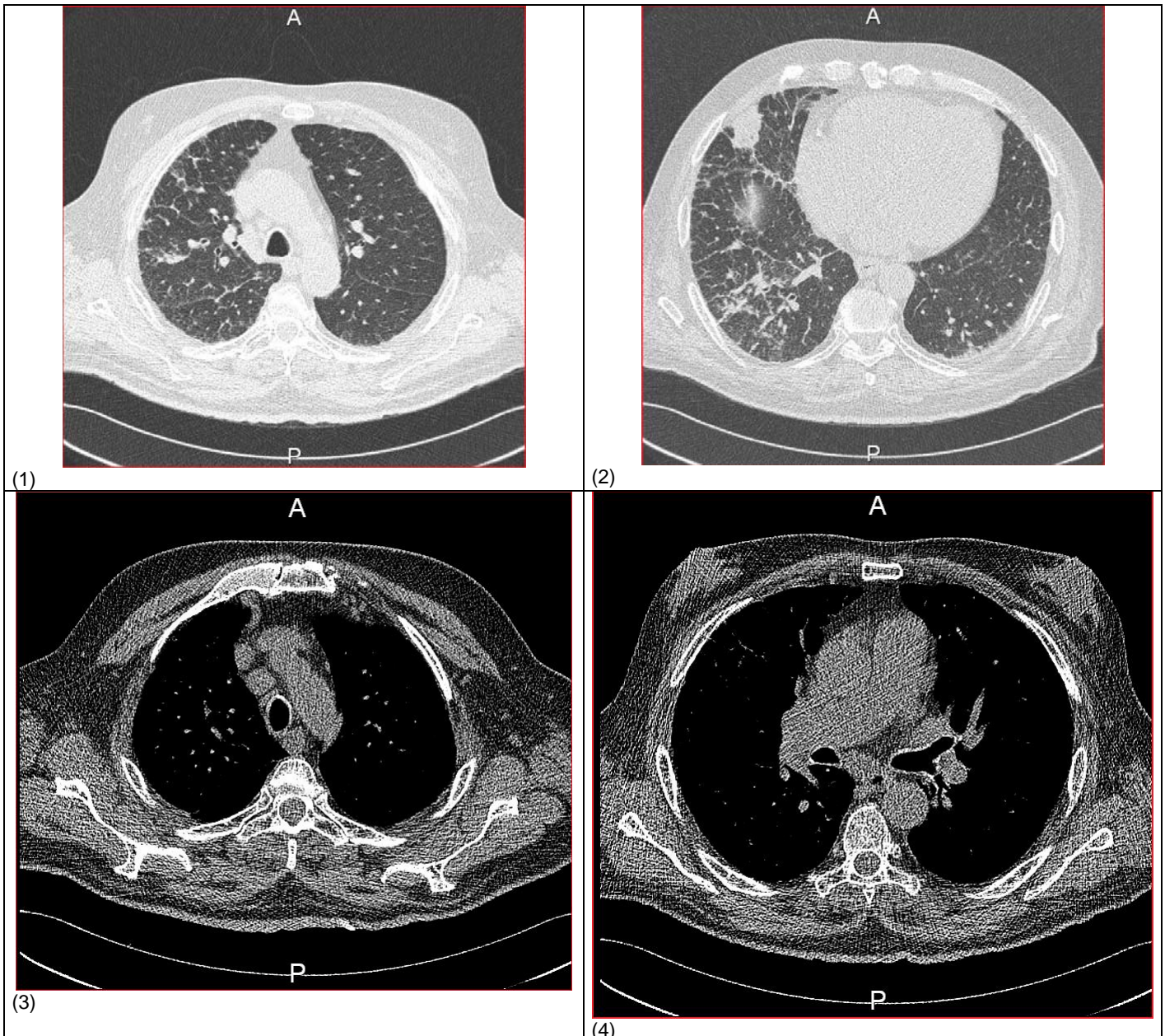
## Clinique générale

- OMS (score d'autonomie) : 1/4.
- Poids : 105 kg (stable) ; taille : 1,80 m.
- Circonstances de découverte : symptômes.
- Statut thérapeutique : non traité antérieurement.

- Traitement déjà réalisé : chimio-embolisation puis Sorafénib (inhibiteur Tyrosine Kinase) pour un carcinome hépato-cellulaire multifocal sur cirrhose.
- Rechute : non.
- Tabac : ancien fumeur (90 paquets / année).

## Tumeur

- Siège de la tumeur : poumon



- Fibroscopie bronchique : inflammation diffuse bilatérale + sécrétions purulentes à droites.
- Anatomopathologie : adénocarcinome TTF1+.
- EFR : obstruction distale ; TLCO = 64 %.
- TDM : adénomégalies latéro-trachéales droites et sous-carinaires ; épaississement des septa inter-lobulaires à droite ; condensation alvéolaire du lobe moyen et du lobe inférieur droit.
- cTNM : cT2N2M1 (poumon).

**Question posée : proposition thérapeutique ?**

*Réponse - RCP Originelle*

- Traitement symptomatique.

*Réponse - Web'RCP : synthèse*

- Traitement symptomatique du fait du pronostic du 2<sup>ème</sup> cancer.

Mots clés : CNPC, BSC, métastases, cancer.