

## Coordinateur

Dr. JM. Vernejoux (CHU Bordeaux)

## Participants

Pr. H. Afif (CHU Casablanca)  
 Pr. A. Bakhatar (CHU Casablanca)  
 Pr. A. Taytard (CHU Bordeaux)

Dr. S. Boubia (CHU Casablanca)  
 Dr. M. Nassaf (CHU Casablanca)  
 Dr. JL. Touboul (CH Chalon sur Saône)

## Identification patient

**BAT. R., 70 ans, sexe masculin.**

## Motif de la réunion

Avis thérapeutique.

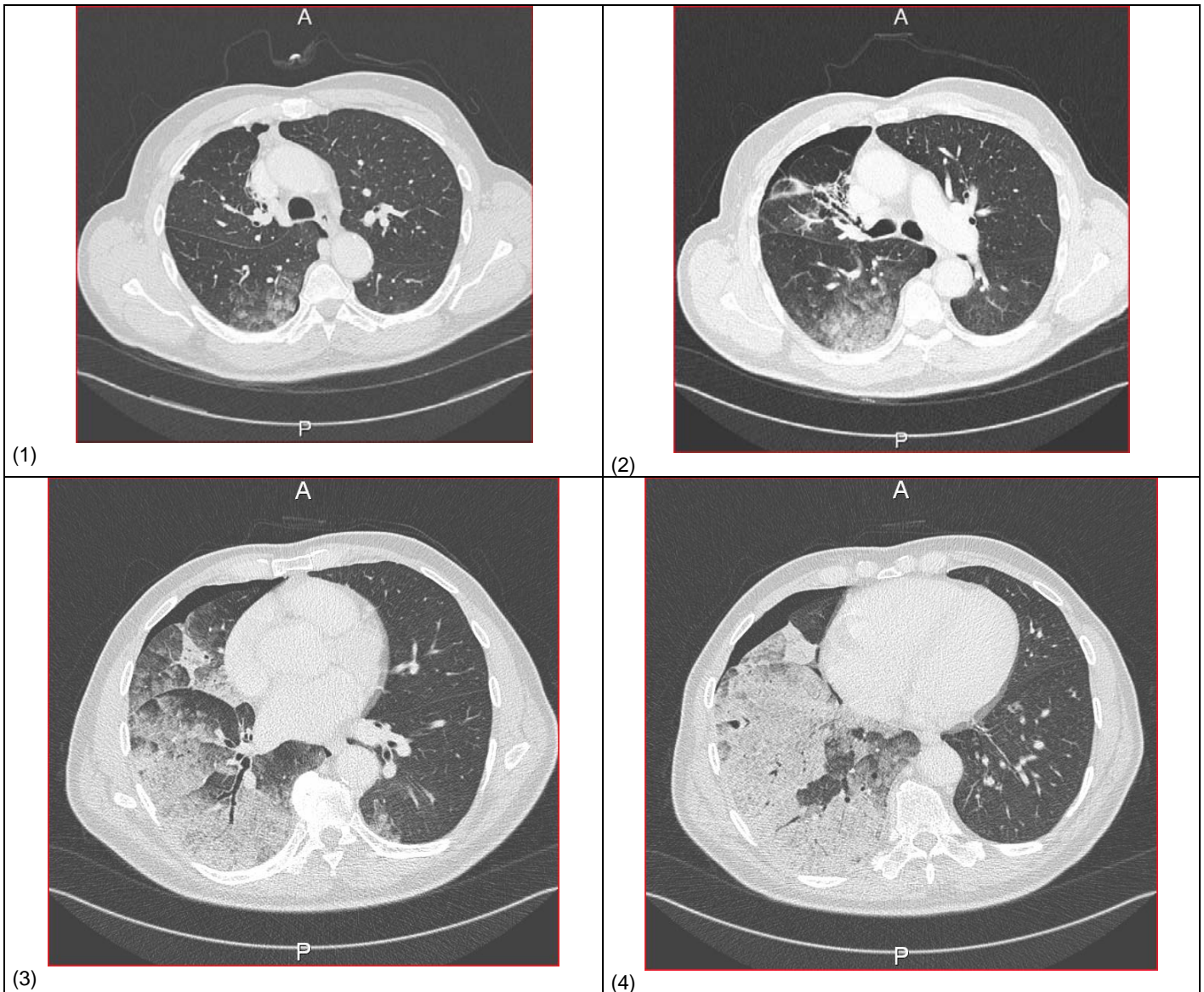
## Clinique générale

- OMS (score d'autonomie) : 1/4.
- Poids : 67 kg (stable) ; taille : 1,70 m.
- Circonstances de découverte : manifestation clinique.

- Statut thérapeutique : non traité antérieurement.
- Traitement déjà réalisé : aucun.
- Rechute : non.
- Tabac : non

## Tumeur

- Siège de la tumeur : poumon



- Fibroscopie bronchique : sécrétions séreuses de moyenne abondance.
- Anatomopathologie : adénocarcinome bronchiolo-alvéolaire.
- TDM : pneumothorax minime antérieur droit ; condensation lobe moyen et lobe inférieur droit avec verre dépoli ; image en verre dépoli lobe inférieur gauche ; pas d'adénomégalie médiastinale ; foie, surrénales et encéphale : RAS.
- cTNM : cTxN0M1 (poumon).

**Question posée : proposition thérapeutique ?**

*Réponse - RCP Originelle*

- Recherche mutation EGFR :
  - Si présente : Erlotinib,
  - Si absente : chimiothérapie ou surveillance.

*Réponse - Web'RCP : synthèse*

- Chimiothérapie sachant que l'on a peu de résultats à en attendre, sinon traitement symptomatique et surveillance.

Mots clés : CNPC, biothérapie, métastase.