

Liste des participants

Pr. A. BAKHATAR (CHU Casablanca)
Pr. B. SOULHEIL (CHU Casablanca)

Pr. A. TAYTARD (CHU Bordeaux)
Dr. JL. TOUBOUL (CH Chalons-sur-Saône)
Dr. JM. VERNEJOUX (CHU Bordeaux)

1^{ère} partie

Identification patient

BAZ. M., 72 ans, sexe féminin.

Motif de la réunion

Avis thérapeutique.

Clinique générale

- OMS (score d'autonomie) : 0/4.
- Poids : 65 kg (stable) ; taille : 1,72 m.
- Circonstances de découverte : symptômes.

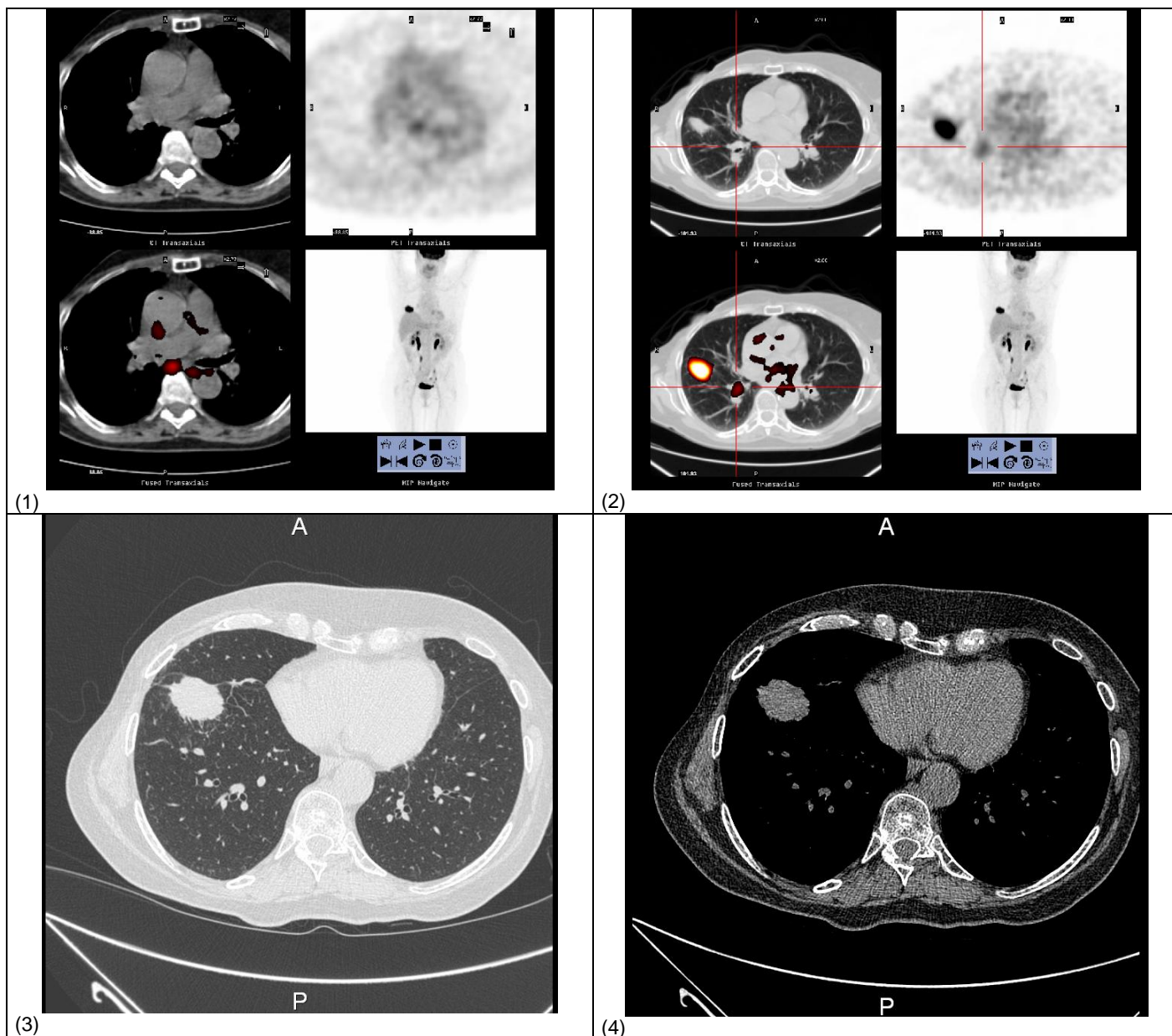
- Statut thérapeutique : non traité antérieurement.
- Traitement déjà réalisé : aucun.
- Rechute : inconnue.
- Tabac : actif.

Antécédents

- 1984 : cancer du sein droit traité par chirurgie puis chimiothérapie et radiothérapie.

Tumeur

- Siège de la tumeur : poumon



- Fibroscopie bronchique : normale.
- EFR : normale.
- Ca 15-3 : normal.
- TEP : lésion LID hyper-métabolique ; adénopathie 7 hyper-métabolique.
- cTNM : cT2N2M0.

Question posée : proposition diagnostique ?

Réponse - RCP Originelle

➤ Ponction de la lésion LID sous TDM ; si rechute du cancer du sein, chimiothérapie ; si primitif pulmonaire, discussion chirurgicale.

Réponse - Web'RCP : synthèse

➤ Chirurgie d'emblée car :

- Adénopathie 7 difficilement accessible en médiastinoscopie.
 - Pas d'autre hypermétabolisme médiastinal.
 - Exérèse de la lésion thoracique unique envisageable même s'il s'agit d'une localisation secondaire tardive du cancer du sein.
- Au Maroc, la chirurgie est aussi privilégiée pour des raisons de coût (cf. infra).

2^{ème} partie

Identification patient

BAZ. M., 72 ans, sexe féminin.

Clinique générale

- OMS (score d'autonomie) : 0/4.
- Poids : 65 kg (stable) ; taille : 1,72 m.
- Circonstances de découverte : symptômes.

Motif de la réunion

Avis thérapeutique.

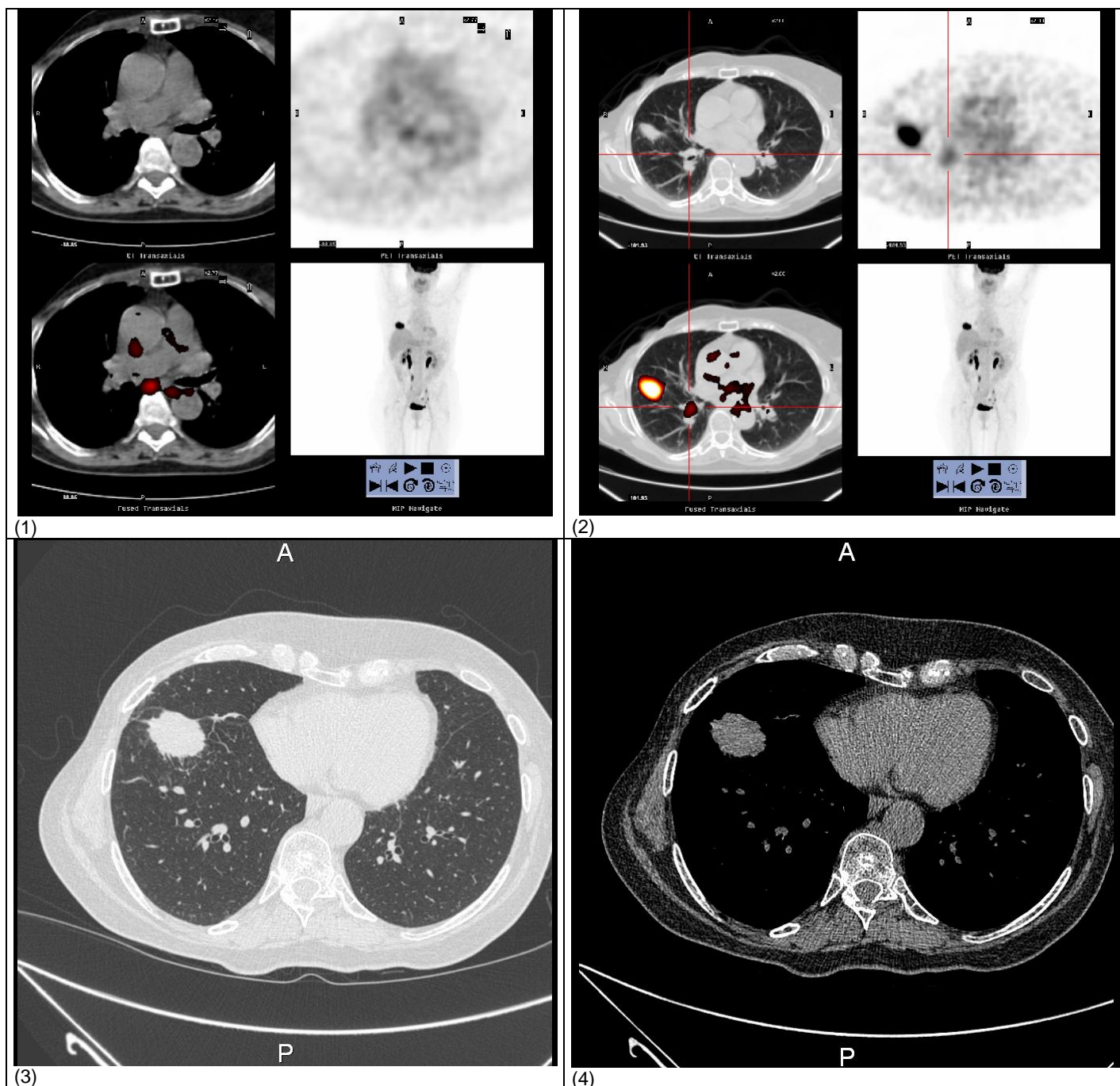
- Statut thérapeutique : non traité antérieurement.
- Traitement déjà réalisé : aucun.
- Rechute : non.
- Tabac : actif.

Antécédents

- 1984 : cancer du sein droit traité par chirurgie puis chimiothérapie et radiothérapie.

Tumeur

- Siège de la tumeur : poumon



- Fibroscopie bronchique : normale.
- EFR : normale.
- TEP : lésion LID hyper-métabolique ; adénopathie 7 hyper-métabolique.

- cTNM : cT2N2M0.
- Ponction sous scanner : carcinome épidermoïde.
- Chirurgie : lobectomie inférieure droite ; carcinome épidermoïde avec contingent sarcomatoïde pT3(extension à la plèvre pariétale diaphragmatique)N2 (7 sans rupture capsulaire).

Question posée : proposition thérapeutique ?

Réponse - RCP Originelle

- Discussion d'une chimiothérapie adjuvante (risque de toxicité car chimiothérapie antérieure) puis d'une radiothérapie médiastinale (risque de toxicité car radiothérapie pariétale antérieure).

Réponse - Web'RCP : synthèse

- Chimiothérapie adjuvante +++
- Suivre d'une radiothérapie thoracique ?
 - Vérification des champs d'irradiation antérieurs.
 - Incertitude actuelle quant au bénéfice sur la survie.

Rq. :

- Au Maroc, si la chimiothérapie adjuvante est privilégiée, elle dépend des moyens financiers dont dispose le patient pour l'achat des médicaments et des consommables. La radiothérapie est elle « non payante » pour le malade mais limitée par l'occupation des appareils.
- Situation considérée hors référentiel du fait du cancer et de son traitement antérieurs.