

Compte-rendu Web'RCP 06.09.07

CLE. C. n°2

Liste des participants

Pr. A. BAKHATAR (CHU Casablanca, Maroc)
Pr. A. TAYTARD (CHU Bordeaux)

Dr. JL. TOUBOUL (CH Chalon-sur-Saône)
Dr. A. SCHERPEREEL (CHU Lille)
Dr. JM. VERNEJOUX (CHU Bordeaux)

Identification patient

CLE. C., 56 ans, sexe féminin.

Motif de la réunion

Avis thérapeutique.

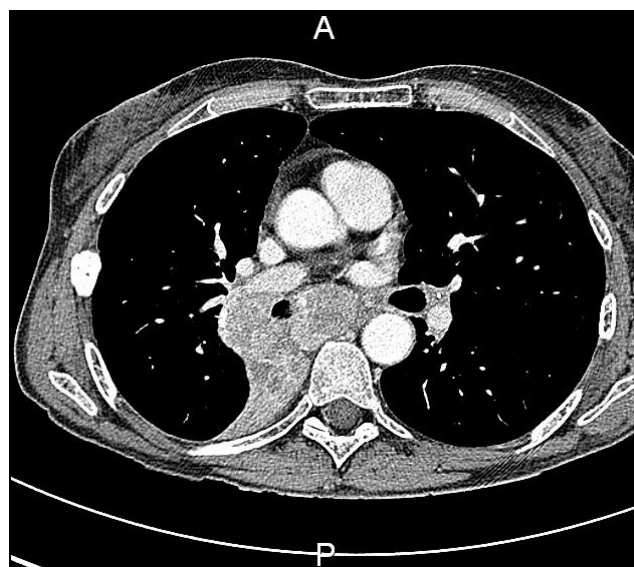
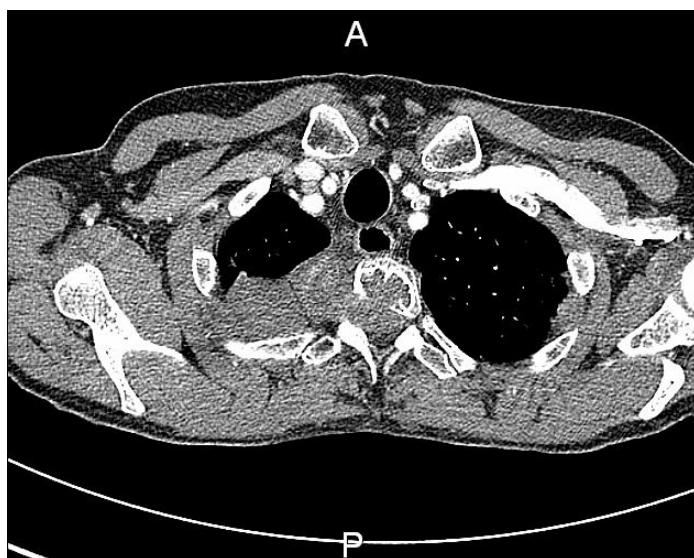Clinique générale

- OMS (score d'autonomie) : 0/4.
- Poids : 42 kg (stable) ; taille : 1,57 m.
- Circonstances de découverte : manifestations cliniques.

- Statut thérapeutique : traitée antérieurement.
- Traitement déjà réalisé : chimiothérapie (AVI) avec stabilité ;
décompression médullaire chirurgicale (histologie : schwannome).
- Rechute : non.

Tumeur

- Siège de la tumeur : poumon



Taille de la lésion : 32 mm

- Classification yTNM : yT : 2 ; yN : 2 ; yM : 0.
- Histologie (tronc intermédiaire) : Cancer à Petites Cellules.

Question posée : proposition thérapeutique ?

Réponse - RCP Originelle

- proposition thérapeutique : chimio (Carbo VP16). - radiothérapie concomitante

Réponse - Web'RCP : synthèse

- proposition thérapeutique :

Chimiothérapie de 2^{ème} ligne : Carbo VP 16 ou Topotecan

Rôle du PET-Scan comme moyen d'évaluation en cas de stabilité radiologique.

Discussion sur la place de la radiothérapie thoracique : facteurs limitants : volume tumoral + échec de la 1^{ère} ligne.

Mots clés : cancer, petite, cellule, chimiothérapie, TEP, CPC, traitement, TNM.