



COMPTES-RENDUS DE WEB'RCP

24.06.2010

La démarche et les CR des Web-RCP sont conformes aux critères des
Staff-EPP de la Haute Autorité de Santé

COORDINATEUR

- Dr. JM Vernejoux (Pneumologie, Bordeaux)

INTERVENANTS

- **France**
Dr. Y. Daoudi (Pneumologie, Bordeaux)
Pr. A. Taytard (Pneumologie, CHU Bordeaux)
- **Maroc**
Pr. A. Bakhatar (Pneumologie, CHU Casablanca)
Pr. S. Boubia (Pneumologie, CHU Casablanca)

SOMMAIRE / ACTIVITES

- Cas clinique CHU Bordeaux p. 2
- Cas clinique CHU Casablanca

ORGANISATEUR / EDITEUR

- **Agence GERI-Communication**
4 Voie Romaine - Bât. G
33610 Canéjan
05 57 96 45 45
<http://www.geri-communication.com>

PARTENAIRE

- **Maroc**



PRESENTATION CHU BORDEAUX

Animateur

- Dr. JM Vernejoux (Pneumologie).

1^{ère} partie du cas clinique

Identification du patient

THE. B., 66 ans, sexe masculin.

Clinique générale

- OMS (score d'autonomie) : 0/4.
- Poids : 98 kg ; taille : 1,82 m.
- Circonstances de découverte : symptôme (toux).
- Co-morbidités : 0

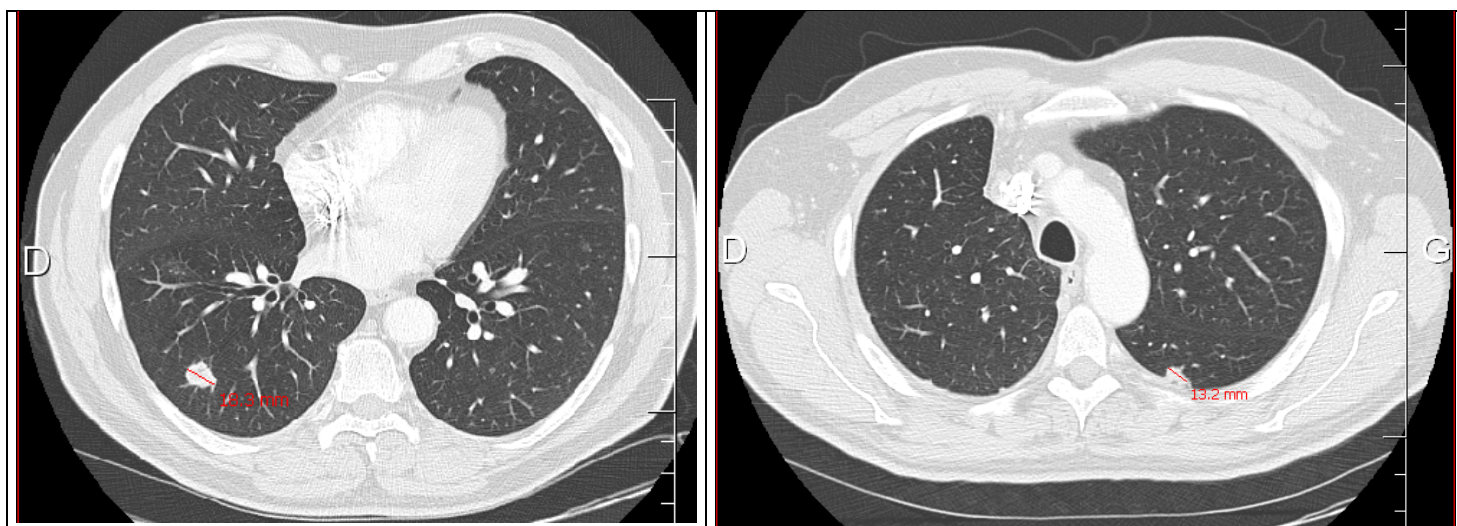
Motif de la réunion

Avis thérapeutique.

- Statut thérapeutique : non traité
- Traitement déjà réalisé : aucun
- Rechute : non.
- Tabac : 60 PA, actif.
- Environnement : RAS.

Image

- Siège de l'image : poumon (lobe inférieur droit et fowler gauche).



- TEP : hypermétabolisme significatif et isolé LID ; lésion infracentimétrique non hypermétabolique du Fowler gauche.
- TDM encéphale : RAS.
- EFR : RAS.
- GdS : PaO₂ = 71 mm Hg ; PaCO₂ : normale.
- Fibroscopie bronchique : RAS.

Question posée : proposition de stratégie diagnostique et thérapeutique ?

Réponse - RCP Originelle (Bordeaux)

- chirurgie LID ; ponction sous TDM souhaitée par le patient

Réponse - Web'RCP

- CHU Casablanca
- Ponction sous scanner micronodule fowler gauche :
 - si négatif, lobectomie inférieure droite ;
 - si positif, discussion d'une double chirurgie.
- Yanis Daoudi
- Chirurgie LID.

2^{ème} partie du cas clinique

Identification du patient

THE. B., 66 ans, sexe masculin.

Motif de la réunion

Avis thérapeutique.

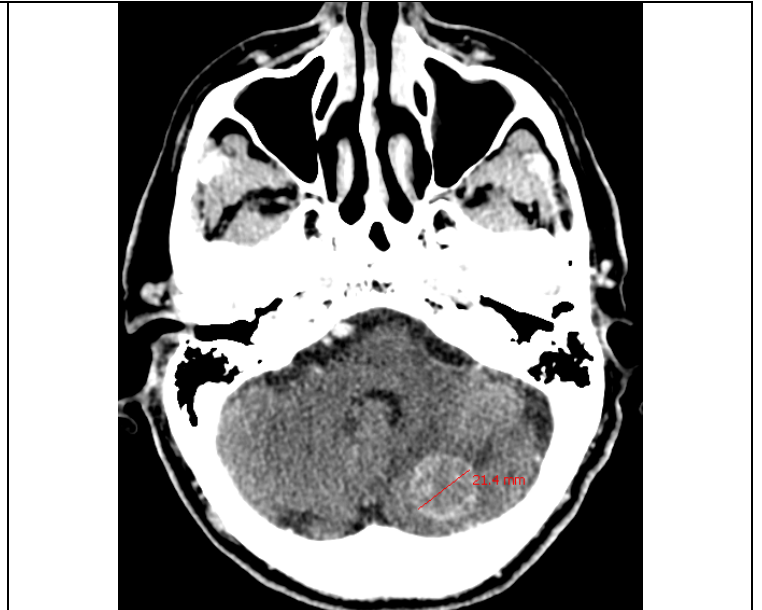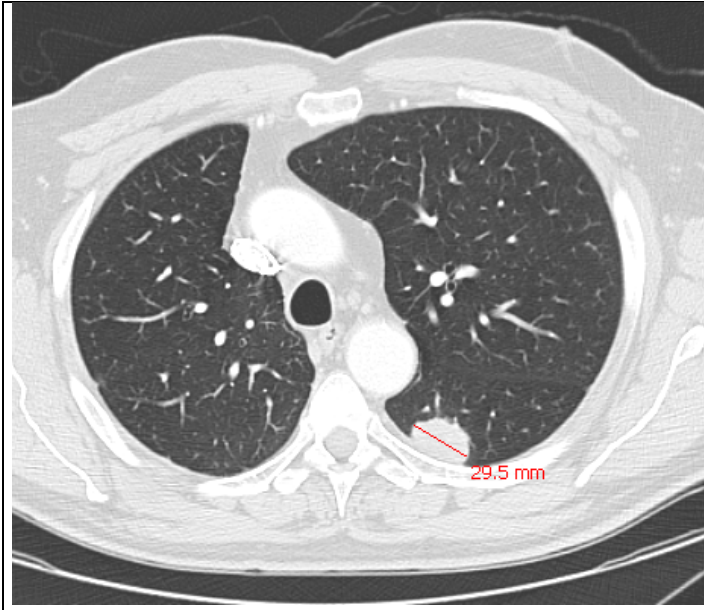
Clinique générale

- OMS (score d'autonomie) : 0/4.
- Poids : 98 kg ; taille : 1,82 m.
- Circonstances de découverte : symptôme (toux).
- Co-morbidités : 0

- Statut thérapeutique : déjà traité
- Traitement déjà réalisé : lobectomie inférieure D
- Rechute : non.
- Tabac : 60 PA, actif.
- Environnement : RAS.

Image

- Siège de l'image : poumon (fowler gauche)



- Ana-path LID : Adénocarcinome (TTF1 +) mixte avec contingent à cellules claires (TTF1-) pT1aN0M0 ; EGFR sauvage.
- TDM encéphale : lésion cérébelleuse gauche (23 mm).
- TDM Thorax : progression nodule fowler G (29 mm).
- TDM abdominal : nodule hépatique hypodense (8 mm) foie gauche.

Question posée : proposition de stratégie thérapeutique ?

Réponse - RCP Originelle (Bordeaux) :

- exérèse neurochirurgicale puis radiothérapie sur lit opératoire si lésion cérébelleuse unique en IRM
- réévaluation du nodule hépatique avant décision d'un éventuel traitement curateur de la lésion thoracique

Réponse - Web'RCP

- CHU Casablanca
 - Discussion possibilité de ponction du nodule hépatique.
 - ⇒ Exérèse neurochirurgicale puis radiothérapie sur lit opératoire si lésion cérébelleuse unique et isolée puis segmentectomie fowler gauche.
 - ⇒ Si métastase hépatique, radiothérapie cérébrale.
- Yanis Daoudi
Situation métastatique donc radiothérapie cérébrale ± chimiothérapie.

Mots-clés : CNPC, chirurgie, TEP, métastase, encéphale.

Éléments de discussion

Le texte en « bleu souligné » identifie des liens hypertextes.

Limites de la TEP

<http://www.respir.com/doc/abonne/base/ImagerieThoraciquePETScan.asp>