



COMPTES-RENDUS DE WEB'RCP

02.07.2009

La démarche et les CR des Web-RCP sont conformes aux critères des Staff-EPP de la Haute Autorité de Santé

COORDINATEUR

- Dr. JM Vernejoux (Pneumologie, Bordeaux)

CONFERENCIER

- Dr. P. Fournel (Pneumologie, CHU Saint-Etienne)

INTERVENANTS

- **France**
 - Dr. Y. Daoudi (Pneumologie, CH Sainte-Foy-la-Grande)
 - Dr. JL. Touboul (Pneumologie, CH Chalon-sur-Saône)
- **Maroc**
 - Pr. A. Bakhatar (Pneumologie, CHU Casablanca)
 - Dr. S. Boubia (Chirurgie Thoracique, CHU Casablanca)

SOMMAIRE / ACTIVITES

- **Cas clinique CHU Bordeaux** p. 2

ORGANISATEUR / EDITEUR

- **Agence GERI-Communication**
 - 4 Voie Romaine - Bât. G
 - 33610 Canéjan
 - 05 57 96 45 45
 - <http://www.geri-communication.com>

PARTENAIRES

- **Maroc**
- **France**



PRESENTATION CHU BORDEAUX

Animateur

- Dr. JM Vernejoux (Pneumologie).

1^{ère} partie du cas clinique

Identification du patient

LON. D., 55 ans, sexe masculin.

Clinique générale

- OMS (score d'autonomie) : 0/4.
- Poids : 100 kg ; taille : 1,73 m.
- Circonstances de découverte : symptômes.
- Antécédents : aucun.

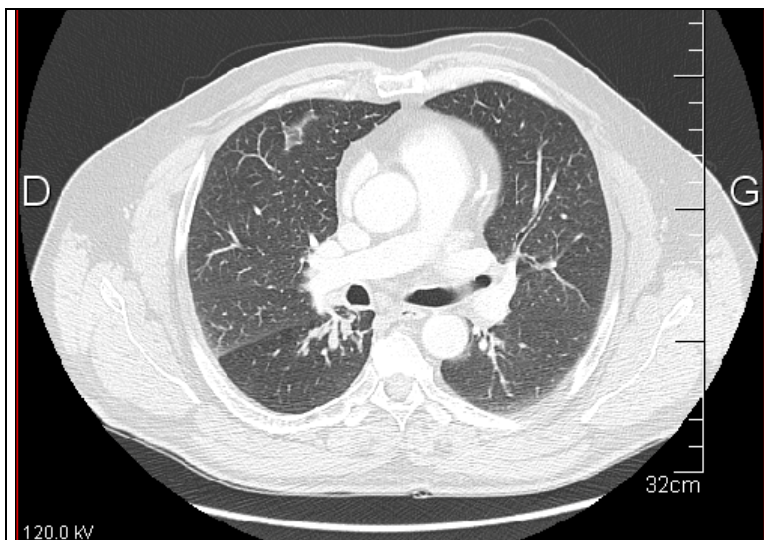
Motif de la réunion

Avis thérapeutique.

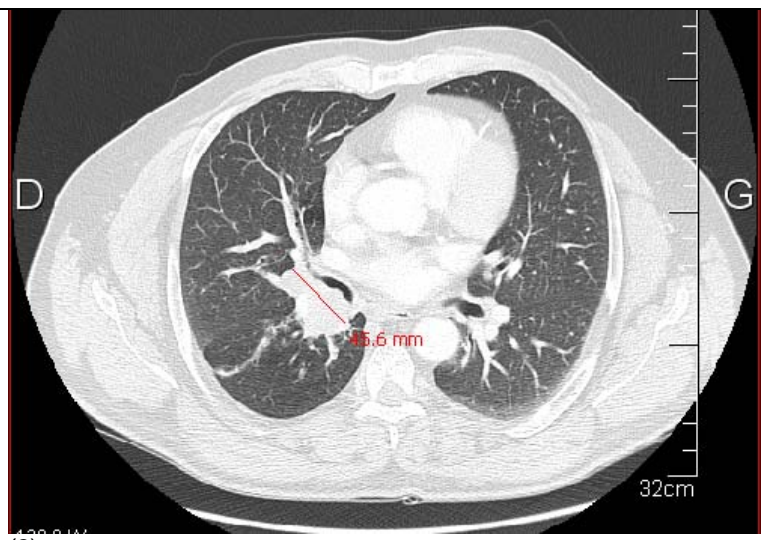
- Statut thérapeutique : non traité antérieurement.
- Traitement déjà réalisé : aucun.
- Rechute : non.
- Tabac : 40 années tabac.
- Environnement : RAS.

Tumeur

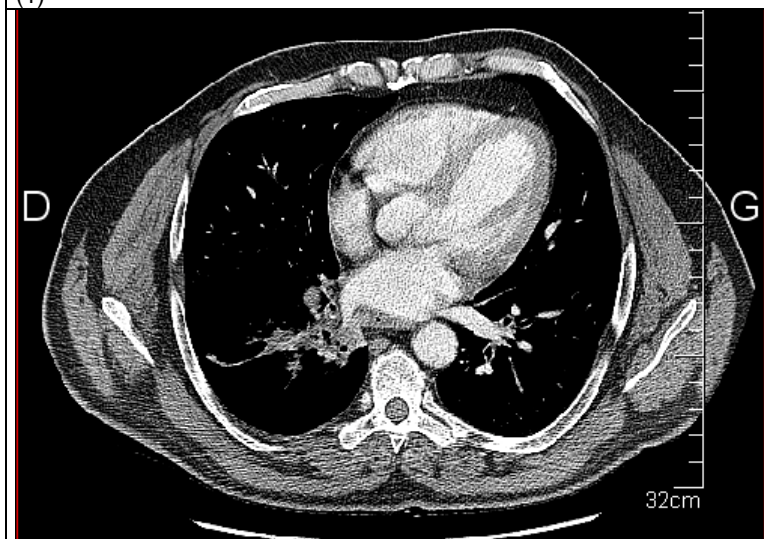
- Siège de la tumeur : poumon (lobe inférieur droit).



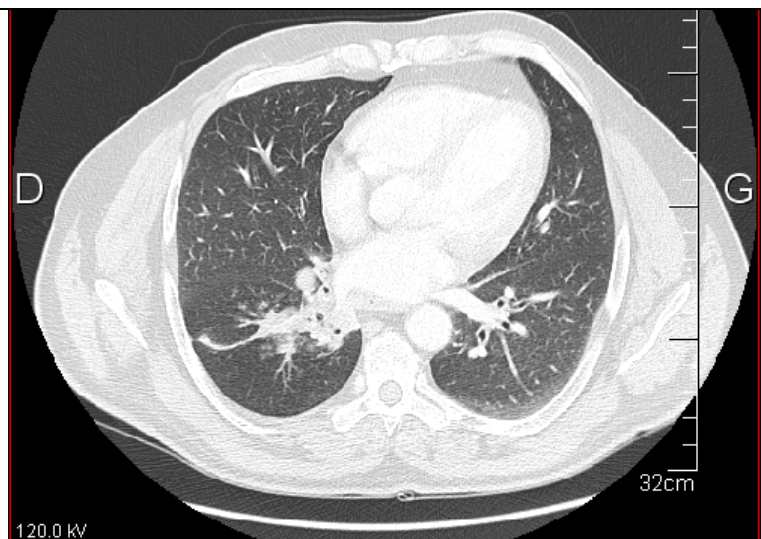
(1)



(2)



(3)



(4)

- TDM thorax : opacité LID (46 mm) + ganglion centimétrique sous-carinaire.
- TDM abdominal : RAS.
- TDM cérébral : RAS.
- Fibroscopie bronchique : bourgeon nécrotique face postérieure du tronc intermédiaire.
- Anatomopathologie : nécrose exclusive ; immuno-marquage négatif.
- Bilan cardio-vasculaire : normal.
- EFR : normale.

Question posée : proposition de stratégie diagnostique et thérapeutique ?

Réponse - RCP Originelle (Pr. Taytard, Dr. Vernejoux)

➤ Bilan pré-opératoire avec TEP satisfaisant ⇒ chirurgie.

Réponse - Web'RCP

Chalon-sur-Saône

TEP pour préciser le bilan d'extension.

Discussion d'une médiastinoscopie pour diagnostic histologique et prélèvement du ganglion sous-carinaire.

Casablanca

Bilan pré opératoire incluant une médiastinoscopie du fait du risque de pneumonectomie droite.

Saint-Etienne (Institut Cancérologique de la Loire)

Bilan pré opératoire.

Contact avec l'oreillette gauche plus problématique que le ganglion sous-carinaire difficilement accessible par médiastinoscopie ⇒ Risque de thoracotomie exploratrice.

Projet chirurgical du fait du pronostic des tumeurs opérées pT4 par atteinte des gros vaisseaux N0.

Sainte-Foy-la-Grande

TEP puis chirurgie.

2^{ème} partie du cas clinique

Identification du patient

LON. D., 55 ans, sexe masculin.

Motif de la réunion

Avis thérapeutique.

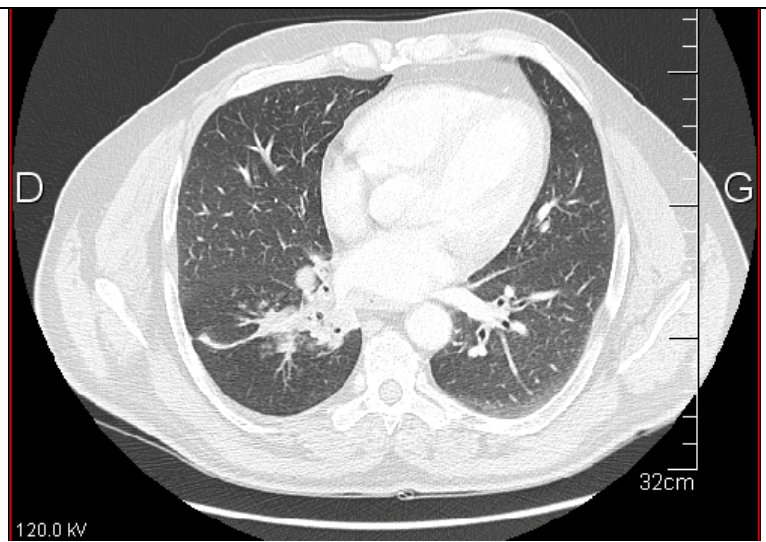
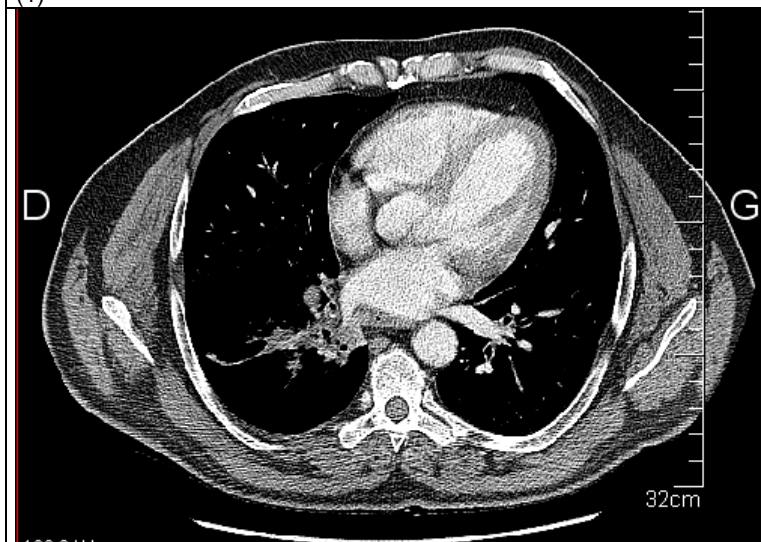
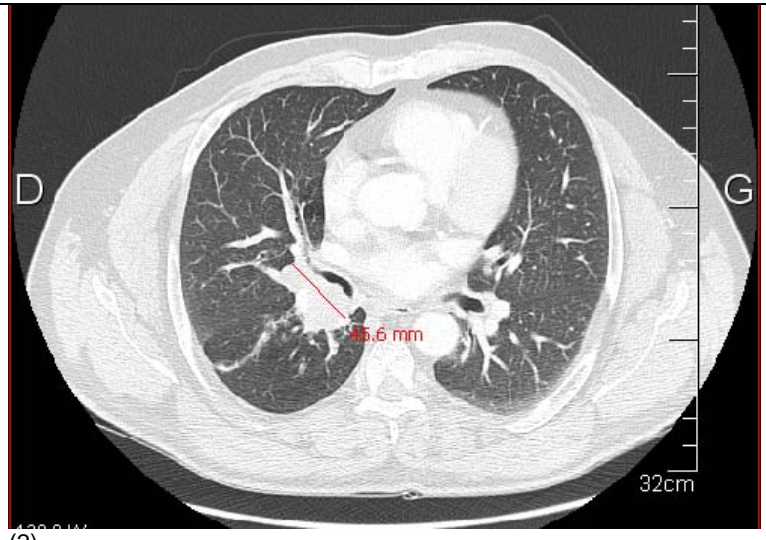
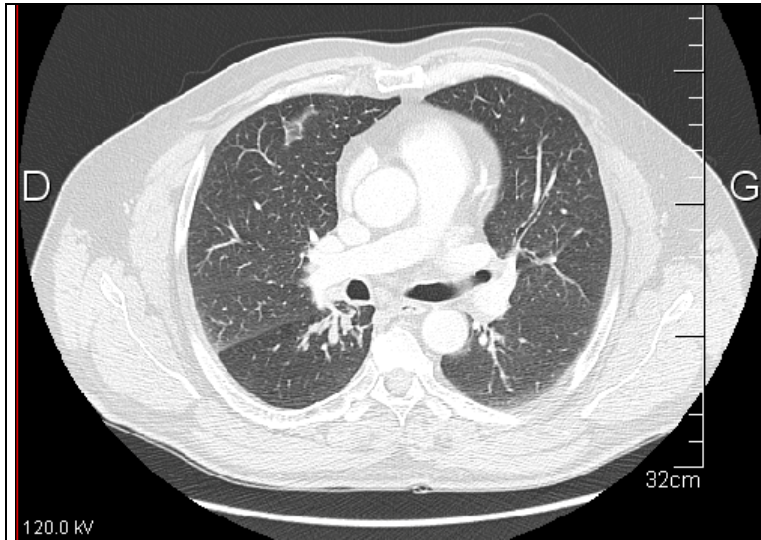
Clinique générale

- OMS (score d'autonomie) : 0/4.
- Poids : 100 kg ; taille : 1,73 m.
- Circonstances de découverte : symptômes.
- Antécédents : aucun.

- Statut thérapeutique : déjà traité.
- Traitement déjà réalisé : chirurgie.
- Rechute : non.
- Tabac : 40 années tabac.
- Environnement : RAS.

Tumeur

- Siège de la tumeur : poumon (lobe inférieur droit).



- Chirurgie : bi-lobectomie inférieure droite avec curage ganglionnaire.
- Anatomopathologie : carcinome épidermoïde de 4 cm de diamètre respectant la recoupe bronchique et la plèvre ; absence d'embolie vasculaire et d'engainement péri-nerveux ; ganglion N2 sain ; ganglion N1(10) en rupture capsulaire ⇒ pT2bN1R0.

Question posée : proposition de stratégie thérapeutique ?

Réponse - RCP Originelle (Pr. Taytard, Dr. Vernejoux)

- Chimiothérapie adjuvante.

Réponse - Web'RCP

- Chimiothérapie adjuvante.

Mots-clés

CNPC, Chirurgie, TEP, Chimiothérapie.

Éléments de discussion

Le texte en « bleu souligné » identifie des liens hypertextes.

- Pronostic satisfaisant des tumeurs opérées pT4 par atteinte vasculaire proximale.

Wu L. et al. *World J Surg* 2009;33:492-496.

- Pas d'impact de la présence d'embolie vasculaire ou d'engainement péri-nerveux sur la décision de traitement adjuvant à la chirurgie.

- Place de la chimiothérapie adjuvante après chirurgie dans le cancer non à petites cellules.

<http://www.respir.com/doc/abonne/pathologie/cancer-bronchique/CBNPCChimiotherapieAdjuvante.asp>